

A CASE OF RUPTURED GRAVID UTERUS AT 35 WEEKS' GESTATION AFTER CORNUAL RESECTION

Min-Jeong Kim, MD, Mi-Ra Lee, MD, Hye-Ji Jeon, MD, SI-A Choi, MD, Eun-Kyu Cho, MD, Yun-Sook Kim, MD, Dong-Han Bae, MD

Department of Obstetrics and Gynecology, Soonchunhyang University Cheonan Hospital, University of Soonchunhyang College of Medicine, Cheonan, Korea

Uterine rupture in pregnancy is a rare condition, but an obstetric emergency. It threatens the life of both the mother and the newborn. Hemorrhage from the wound surface is the principal complication. Therefore, mortality rates strongly depend on the time elapsed between onset and diagnosis of the uterine rupture, and on the possibility of immediate surgical intervention. Prompt diagnosis of the uterine rupture is of prime importance. The major risk factor for uterine rupture is previous cesarean delivery. Other risk factors identified as contributing to uterine rupture are malpresentations, second stage dystocia, labor induction, use of epidural for pain control, preterm delivery and delivery after the 42nd week of gestation. We experienced a woman with a history of corneal resection 1 year ago, who suffered uterine rupture at 35 weeks' gestation during preterm labor.

Keywords: Uterine rupture; Cornual resection; Preterm labor

임신 중 자궁파열은 드물게 발생하지만, 모성 및 태아사망까지 초래할 수 있는 치명적인 산과적 응급 질환이다[1-4]. 이러한 자궁파열의 가장 흔한 원인은 기존의 제왕절개술 반흔의 파열이다[2-5]. 임신 중 자궁파열이 발생하면, 복강내 출혈로 인한 복통과 호흡곤란을 보이며, 출혈이 심한 경우에는 저혈류량에 의한 쇼크 증상, 흉통이나 흉부 압박감과 같은 혈복강에 의한 연관통을 나타내기도 한다[6]. 자궁파열 시 사망률은 파열 진단시기와 즉각적인 수술에 달려 있기 때문에 자궁파열을 의심할 수 있는 증상과 징후를 보이는 경우에는 신속한 진단과 처치가 필요하다[7].

저자들은 1년 전 자궁각절제술 시행 후 임신 34주부터 1주간 조기진통 치료 중 35주에 발생한 태반조기박리로 오인된 자궁파열을 경험하여 문헌 고찰과 함께 보고하는 바이다.

증 례

환 자: 정 O 영, 28세

산과력: 0-0-1-0

월경력: 13세에 초경을 시작하여 월경 주기는 28일로 비교적 규칙적인 편으로 지속일은 4일이었고, 양은 중등도였다. 최종 월경일은 2011년 2월 25일이었고, 분만 예정일은 2011년 12월 2일이었다.

주소 및 현병력: 환자는 개인 산부인과 의원에서 임신 초기부터 정기적인 검진을 받던 산모로서, 내원 7일 전인 임신 34주 저녁부터 하복

통이 있어 병원을 방문하여 시행한 비수축검사서에서 5분 간격의 규칙적인 자궁수축 있어 조기진통 진단하 개인병원 산부인과에 입원하여 ritodrine으로 1주간 35주까지 조기진통 치료 중이었다. 내원 당일 새벽 잘 조절되던 자궁수축이 갑자기 심해지고 약을 증량하여도 수축과 통증이 더 심해지고, 모체의 심박동이 130회/분으로 빈맥 보여 태반 조기박리 의심하 본원 응급실로 전원되었다.

과거력 및 가족력: 약물 복용이나 외상의 기왕력 등의 특이 소견 없었다.
수술력: 2010년 이번 임신 1년 전에 개인 산부인과에서 좌측 자궁각 임신으로 복강경하 좌측 자궁각절제술을 시행받았다.

신체검사 소견: 응급실 도착 당시 환자의 의식 상태는 명료하였으나

Received: 2011.12.3. Revised: 2011.12.31. Accepted: 2012.1.26.

Corresponding author: Yun-Sook Kim, MD

Department of Obstetrics and Gynecology, Soonchunhyang University Cheonan Hospital, 8 Soonchunhyang 6-gil, Dongnam-gu, Cheonan 330-930, Korea

Tel: +82-41-570-2150 Fax: +82-41-571-7887

E-mail: drsook@schmc.ac.kr

This is an Open Access article distributed under the terms of the Creative Commons Attribution Non-Commercial License (<http://creativecommons.org/licenses/by-nc/3.0/>) which permits unrestricted non-commercial use, distribution, and reproduction in any medium, provided the original work is properly cited.

Copyright © 2012. Korean Society of Obstetrics and Gynecology

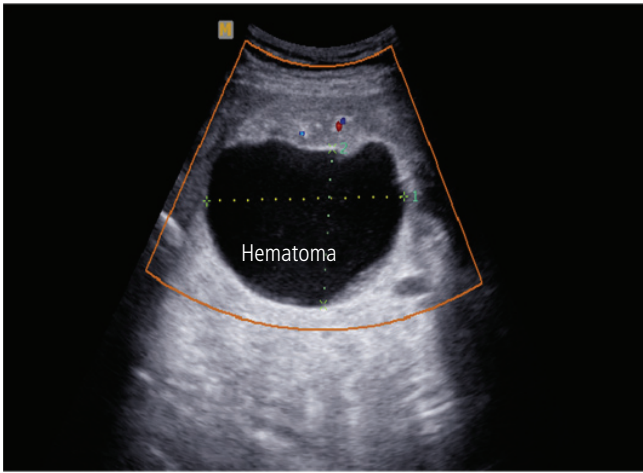


Fig. 1. Transabdominal ultrasonography shows 90×70 mm sized concealed hematoma between left uterine wall and placenta.

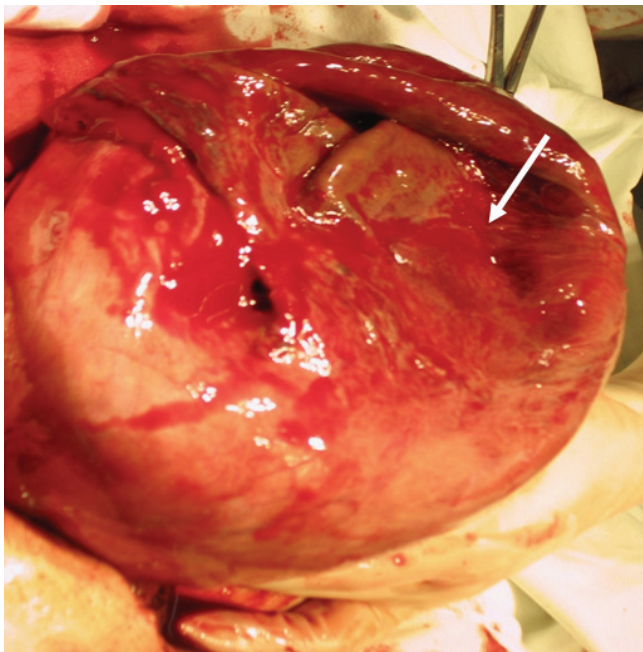


Fig. 2. In the left cornual area, 80 mm sized huge ruptured site (arrow) was seen at the operating field.

피부와 결막이 창백한 급성 병색 소견을 보였다. 생체 활력 징후에서 혈압 130/80 mm Hg, 맥박 120회/분, 호흡수 28회/분, 체온은 36.7°C 이었다. 흉부 소견에서 호흡음은 깨끗하였고, 심박동은 규칙적이었으며, 심잡음은 들리지 않았다. 복부진찰에서 우상복부에서 태아심박동은 146회/분으로 규칙적으로 들렸고, 복부에 고긴장성 압통이 있었다. 환자는 3분 간격의 규칙적인 자궁수축을 호소하였다. 질경 이용한 검사에서 자궁경부에서 질 분비물이나 출혈 등은 관찰되지 않았다. 비수축검사는 초음파 후 응급수술하여 시행하지 못했다.

검사실 검사 소견: 혈액검사서 백혈구 13,570/mm³, 혈색소 7.3 g/

dL (범위, 12.0–16.0 g/dL), 적혈구용적 22.8%, 혈소판 187,000/mm³ (범위, 130–400/mm³)로 빈혈이 심하였다. 혈액응고검사, 간기능검사, 신기능검사서 특이 소견 없었다. 전해질, 일반 소견검사, 흉부 X-선 촬영, 심전도검사 등은 정상 소견을 보였다. 간염항원검사와 매독검사는 음성이었고, 혈액형은 B형 Rh (+)이었다. 심전도검사, 흉부 X-선검사서 특이 소견 없었다. 요검사서 단백뇨 소견은 없었다.

골반초음파 소견: 내원 당시 시행한 경복부초음파에서 태아는 둔위였고, 태아는 자궁내에서 관찰되었고, 심박동은 140회/분으로 관찰되었으며, 임신 35주 크기였다. 양수량은 정상범위였고, 태반은 자궁전벽에 위치하였다. 좌측 자궁벽과 태반 사이에 약 90×70 mm 은폐성 혈종 (concealed hematoma) 소견 관찰되어 태반 조기박리에 의한 혈종 소견으로 보였다(Fig. 1). 복강내에 혈복강 소견과 수액 저류 소견은 없었다.

수술 소견: 전신마취하에 하복부 횡절개로 개복한 후 복강내에 들어가니 약 1,000 mL의 다량의 혈액이 흘러나왔다. 자궁을 확인해 보니 좌측 자궁각 부위가 약 80 mm 크기로 파열되어 있었다(Fig. 2). 태반이나 태아가 복강내로 노출되어 있지는 않았다. 자궁하부 횡절개를 가하고, 태아 만출 후 보니 태반 조기박리 소견 없었다. 초음파에서 보였던 혈종 소견은 이미 파열되어 보이지 않았다. 태아는 여아로 2,670 g, 아프가 점수는 1분에 4점, 5분에 7점이었다. 분만 후 파열된 자궁각 부위를 2층으로 vicryl No 1/0 이용해 일차 봉합하였다. 수술 중 농축적혈구 3 units를 수혈하였다.

수술 후 임상 경과: 환자는 수술 1일째 혈색소 8.4 g/dL, 적혈구용적 25.4%, 수술 3일째 혈색소 8.0 g/dL, 적혈구용적 24%로 수술 4일째 봉합사 제거 후 문제없이 퇴원하였고, 신생아는 환자 퇴원 1주 후 문제없이 퇴원하였다.

고 찰

자궁파열은 1,096–2,900 분만 중 1회 정도로 발생률은 매우 낮으나, 모성과 태아에 치명적일 수 있는 산과적 응급 질환이다[1–4]. 자궁파열은 출생아의 5점 이하의 아프가 점수와 관련이 있으며, 주산기 사망의 독립적인 위험 인자로 작용한다[8]. 자궁파열의 가장 흔한 위험 인자로 알려져 있는 것은 제왕절개분만의 기왕력이며, 이외의 원인은 태위이상, 난산, 유도분만, 42주 이후의 분만, 조기분만 등이 있다[5,7,9,10].

자궁반흔의 파열은 그것의 위치와 관련이 있는데, 자궁하절과 자궁체부를 비교했을 때 자궁 체부가 더 쉽게 파열되며, 진통이 시작되기 전에 파열되고, 더 심각한 부작용을 초래한다[6,11]. 상기 환자의 경우도 1년 전 좌측 자궁각을 수술하여 자궁체부가 파열되었으나, 조기진통이 시작된 후 파열이 되었다.

자궁파열은 완전 자궁파열과 불완전 자궁파열로 분류할 수 있는데, 완전 자궁파열은 자궁벽이 내장 복막부터 자궁내막까지 모든 층이 파열되어 복강과 자궁강이 서로 통하는 경우이고 불완전 자궁파열은 내장복막이 파열되지 않고 남아 있는 경우이다[8]. 상기 환자의 경우 완

전파열이 되었으나, 태아와 양막은 자궁내에 온전히 남아있었다.

자궁파열 시 나타나는 임상 증상 및 이학적 소견은 완전한 자궁파열의 경우 임신 제삼사분기에 갑자기 발생하는 복통 및 자궁수축의 소실, 저혈량성 쇼크, 태아곤란증 등이 전형적이나 언급한 모든 증상을 보이는 경우는 드물며, 불완전 자궁파열의 경우 증상없이 제왕절개수술 중 자궁수술반흔이 파열된 것을 발견하여 진단되는 경우가 대부분이다 [12]. 때문에 자궁파열의 진단이 어려울 수 있으며, 이런 경우 초음파가 진단에 이용될 수 있다. 자궁하절 횡절개에 의한 반흔은 경질초음파로 자궁하절의 두께를 측정하여 평가할 수 있으나 자궁체부의 반흔에는 초음파적인 진단에 제한점이 있다[7]. 상기 환자의 경우 자궁각임신 수술 후 자궁파열의 가능성이나, 제왕절개분만에 대한 설명을 들은 적이 없다고 한다.

자궁파열 시 모성 및 신생아 사망률은 파열을 진단하는 시기와 즉각적인 수술 여부에 달려 있기 때문에 자궁파열을 의심할 수 있는 증상과 징후를 보이는 경우에는 신속한 진단과 처치가 필요하다[7]. 본 증례의 산모는 2010년에 좌측 자궁각임신으로 복강경하 자궁각절제술을 받은 기왕력이 있는 환자로 자궁각절제술의 반흔이 자궁파열의 원인일 것으로 생각 할 수 있었다.

자궁각임신은 자궁외임신의 한 형태로 매우 드물게 발생한다. 자궁각임신이 발생하는 부위인 간질부는 난관이 자궁근육으로 둘러싸여 자궁강내로 이행하는 부위로 난소동맥과 자궁동맥이 문합을 이루기 때문에 용모가 혈관부위를 침범할 경우 대량의 출혈을 야기하는 경우가 많다. 자궁각임신의 치료는 환자의 전신상태, 임신 기간과 자궁근의 침범 정도, 향후 임신 계획 등을 고려하여 결정한다[13]. 조기 발견되어 환자의 상태가 양호하고 향후 임신을 원하는 경우 Methotrexate를 사용할 수 있으나 많은 경우에서 수술적 치료가 시행된다[14].

수술 방법은 개복술이 주로 이용되었으나, 최근에는 복강경을 이용하여 자궁각을 절제하거나 자궁 각을 절개하고 내용물을 제거한 뒤, 결손부위를 다시 복원해주시기도 한다. 35세 미만으로 다시 임신을 원하고, 임신 기간이 8주 이내일 때는 자궁각절제술과 내용물의 제거 후, 결손부위 복원수술을 할 수 있다[12]. 자궁각절제술 시행 후 정상임신 시, 이의 분만 방법에 관해서는 여러 의견들이 있으나, 질식분만의 경우 임신 중 또는 분만진통 중 자궁파열의 위험성이 있기 때문에 분만진통이 있기 전에 계획적인 제왕절개술이 안전한 분만 방법으로 받아들여지고 있다[8].

자궁파열의 수술적 치료는 향후 임신을 원하는 경우 단순 봉합을 시행할 수 있고, 자궁절제술을 시행하는 방법도 있다. 2007년에 Usta 등 [15]이 시행한 자궁파열로 진단받은 37명의 환자를 대상으로 한 연구에 따르면, 자궁파열의 재발률은 33.3%이며, 재발된 환자군에서 자궁파열과 최근 임신과의 시간 간격이 2년으로 일어나지 않은 환자군의 5년에 비해서 짧았다[12]. 본 증례의 경우 이전 자궁각절제와 이번 임신 간의 간격이 1년으로 짧아 자궁파열의 원인이 되었을 것으로 생각되며, 향후 임신을 원하고 일차 봉합으로 출혈이 멈추어 봉합을 시행하였으므로 향후 임신 시 2년 이상의 간격을 두는 것이 좋을 것으로 생각된다. 또한 다음 임신 시 더 정밀한 산전 관찰과 출산 계획이 필요할 것

로 생각된다.

저자들은 이전 자궁각절제술을 받은 임신부에서 임신 35주 조기진통 치료 시 발생한 태반 조기박리로 오인된 자궁파열을 경험하였기에 문헌 고찰과 함께 보고하는 바이다.

References

1. Al-Zirqi I, Stray-Pedersen B, Forsén L, Vangen S. Uterine rupture after previous caesarean section. BJOG 2010;117:809-20.
2. Kaczmarczyk M, Sparén P, Terry P, Cnattingius S. Risk factors for uterine rupture and neonatal consequences of uterine rupture: a population-based study of successive pregnancies in Sweden. BJOG 2007;114:1208-14.
3. Ofir K, Sheiner E, Levy A, Katz M, Mazor M. Uterine rupture: risk factors and pregnancy outcome. Am J Obstet Gynecol 2003;189:1042-6.
4. Zwart JJ, Richters JM, Ory F, de Vries JI, Bloemenkamp KW, van Roosmalen J. Uterine rupture in The Netherlands: a nationwide population-based cohort study. BJOG 2009;116:1069-78.
5. Hamilton EF, Bujold E, McNamara H, Gauthier R, Platt RW. Dystocia among women with symptomatic uterine rupture. Am J Obstet Gynecol 2001;184:620-4.
6. Ko DY, Lee JH, Kim SH, Kim SR. A case of cornual pregnancy ruptured at 24 week's gestation. Korean J Obstet Gynecol 2006;49:2190-3.
7. van Alphen M, van Vugt JM, Hummel P, van Geijn HP. Recurrent uterine rupture diagnosed by ultrasound. Ultrasound Obstet Gynecol 1995;5:419-21.
8. Turner MJ. Uterine rupture. Best Pract Res Clin Obstet Gynaecol 2002;16:69-79.
9. Grobman WA, Lai Y, Landon MB, Spong CY, Leveno KJ, Rouse DJ, et al. Prediction of uterine rupture associated with attempted vaginal birth after cesarean delivery. Am J Obstet Gynecol 2008;199:30.e1-5.
10. Dekker GA, Chan A, Luke CG, Priest K, Riley M, Halliday J, et al. Risk of uterine rupture in Australian women attempting vaginal birth after one prior caesarean section: a retrospective population-based cohort study. BJOG 2010;117:1358-65.
11. Cahill AG, Odibo AO, Allsworth JE, Macones GA. Frequent epidural dosing as a marker for impending uterine rupture in patients who attempt vaginal birth after cesarean delivery. Am J Obstet Gynecol 2010;202:355.e1-5.
12. Confino E, Gleicher N. Conservative surgical management of

- interstitial pregnancy. Fertil Steril 1989;52:600-3.
13. Landon MB. Uterine rupture in primigravid women. Obstet Gynecol 2006;108:709-10.
14. Sagiv R, Golan A, Arbel-Alon S, Glezerman M. Three conservative approaches to treatment of interstitial pregnancy. J Am Assoc Gynecol Laparosc 2001;8:154-8.
15. Usta IM, Hamdi MA, Musa AA, Nassar AH. Pregnancy outcome in patients with previous uterine rupture. Acta Obstet Gynecol Scand 2007;86:172-6.

자궁각절제술 후 발생한 임신 35주의 자궁파열 1예

순천향대학교 의과대학 산부인과학교실

김민정, 이미라, 전해지, 최슬아, 조은규, 김윤숙, 배동한

임신 중 자궁파열은 드물게 발생하지만, 모성 및 태아사망까지 초래할 수 있는 치명적인 산과적 응급 질환이다. 파열부위의 출혈이 가장 흔한 합병증으로, 자궁파열 시 사망률은 파열 진단시기와 즉각적인 수술에 달려 있기 때문에 자궁파열을 의심할 수 있는 이러한 증상과 징후를 보이는 경우에는 신속한 진단과 처치가 필요하다. 이러한 자궁파열의 가장 흔한 원인은 기존의 제왕절개술 반흔의 파열이며, 다른 원인으로는 태위이상, 분만 2기의 난산, 유도분만, 무통분만, 조기분만과 42주 이후 분만 등이 있다. 저자들은 1년 전 자궁각절제술 시행 후 임신 35주에 조기진통 치료 중 발생한 자궁파열을 경험하여 보고하는 바이다.

중심단어: 자궁파열, 자궁각절제, 조기진통