

# 침술에 발병된 내경정맥 혈전증

— 1예 보고 —

이 석 열\* · 이 승 진\* · 이 철 세\*

## Internal Jugular Vein Thrombosis Secondary to Acupuncture

— A case report —

Seock Yeol Lee, M.D.\*, Seung-Jin Lee, M.D.\*, Chol-Sae Lee, M.D.\*

A 48-year-old female complained of edema and pain in her left neck. She underwent acupuncture therapy for 1 month in a local oriental medicine clinic because of her arm pain. Computer tomography showed left internal jugular vein thrombosis. The patient's condition improved after antibiotic medication and anticoagulation. The patient is currently in outpatient department follow-up and doing well. To the best of our knowledge, this is the first report of an internal jugular vein thrombosis secondary to acupuncture.

(Korean J Thorac Cardiovasc Surg 2010;43:778-780)

- Key words:**
1. Thrombosis
  2. Veins
  3. Vascular disease
  4. Anticoagulants
  5. Internal vein thrombosis

### 증례

48세 여자환자가 내원 1개월 전부터 좌측 팔의 통증으로 한의원에서 침술 치료를 받았었다. 환자는 침술치료를 받던 중 내원 2주전부터 시작된 좌측 경부의 부종과 통증으로 근처 개인병원을 경유하여 내원하였다. 환자의 가족력과 과거력에는 특이 소견이 없었다.

혈액검사에서는 백혈구증가소견(15,500/ $\mu$ L) 외 정상 소견이었고 그 외 입원검사에서 특이 소견은 없었다. 컴퓨터 단층 촬영에서 환자의 좌측 내경정맥에 혈전소견이 관찰되었다(Fig. 1). 환자는 3세대 세파항생제, 아미노글라이코

사이드 항생제 그리고 저분자 헤파린 치료 후 증세 호전이 되었다. 현재 경구용 항응고제를 복용하면서 통원치료 중이다.

### 고찰

내경정맥 혈전증은 과거에는 두경부의 급성 감염의 합병증으로 발생되었으며, 사망률이 매우 높았으나 항생제의 사용으로 현재는 임상적으로 보기 드문 질환이다[1]. 발병 요인으로는 최근에는 중심정맥 도관삽입, 경정맥으로 주사제제 남용으로 인한 내경정맥 혈전증이 대부분이고,

\*순천향대학교 의과대학 천안병원 흉부외과학교실

Department of Thoracic and Cardiovascular Surgery, Soonchunhyang University Chunan Hospital, Soonchunhyang University College of Medicine  
논문접수일 : 2010년 5월 13일, 논문수정일 : 2010년 6월 22일, 심사통과일 : 2010년 6월 25일

책임저자 : 이석열 (330-721) 충남 천안시 봉명동 23-20, 순천향대학교 천안병원 흉부외과

(Tel) 041-570-2193, (Fax) 041-575-9674, E-mail: csdoctor@schca.ac.kr

본 논문의 저작권 및 전자매체의 지적소유권은 대한흉부외과학회에 있다.

© This is an open access article distributed under the terms of the Creative Commons Attribution Non-Commercial License (<http://creativecommons.org/licenses/by-nc/3.0>) which permits unrestricted non-commercial use, distribution, and reproduction in any medium, provided the original work is properly cited.

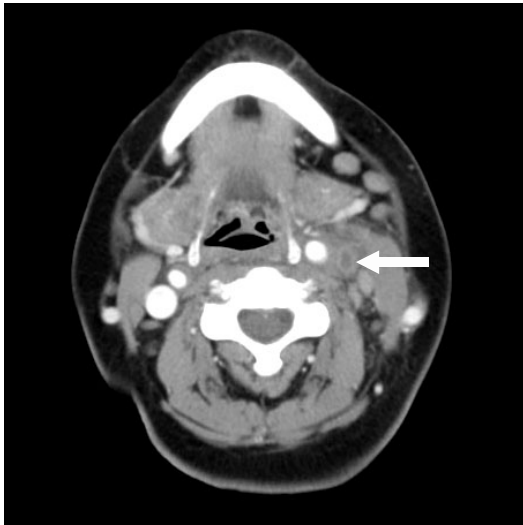


Fig. 1. Neck CT showing left internal jugular vein thrombosis (arrow).

이러한 원인 이외에도 두경부의 수술, 두경부 감염, 두경부 외상 등이 내경정맥 혈전증의 주요한 원인으로 거론된다[2]. 내경정맥 혈전증의 병인은 정상 혈류 장애, 혈관내 피손상, 혈액의 과응고력(Virchow's triad) 등과 연관이 있다. 내경정맥이 주위의 감염에 의해 손상을 받았을 때는 외막이 가장 먼저 침범 받고 울혈이 되면서 다형핵백혈구, 대식세포가 침윤된다. 감염이 진행되면 정맥의 모든 층을 침범하여 혈전을 형성하게 된다. 내경정맥이 카테터의 삽관에 의해 감염이 시작되면 내막을 먼저 침범하고 부유혈전과 혈관벽내의 농양을 만들게 된다[3]. 증상으로는 발열, 백혈구 증가, 경부통 및 부종 등이 있을 수 있으나 비특이적이다. 그리고 대부분의 환자가 증상이 없어 잘 모르고 지나가기 때문에 그 예후는 잘 알려져 있지 않으나 폐색전증, 뇌압상승, 뇌경색, 시력 소실 등의 합병증이 생길 수 있으며 진단은 이런 합병증이 나타난 후에 이루어지는 경우가 많다[4]. 내경정맥 혈전증과 감별해야 할 질환으로는 경부의 봉와직염, 경부 감염 및 경부 심부 농양 등이 있다[5]. 내경정맥 혈전증의 진단을 위해 과거에

는 침습적인 정맥 촬영술 등으로 확진하였으나, 지금은 혈관 도플러 초음파, 경부 전산화 단층 촬영, 경부 자기 공명영상 등 비침습적인 진단 도구들로도 확진이 가능하다[6]. 내경정맥 혈전증의 치료는 하지 심부정맥 혈전증의 치료와 크게 다르지 않다. 항생제투여로 염증조절과 함께 항응고제로 폐동맥 색전증, 폐혈증 등 중대한 합병증을 막는 것이 치료의 목표이다[7].

종양이 혈전의 원인이거나 적절한 내과적 치료에도 불구하고 합병증이 발생하면 수술방법을 사용한다[8]. 본 환자의 경우는 혈전증의 기왕력이 없던 환자가 한의원에서 침술 치료를 받던 중 내경정맥 혈전증이 발병된 경우였다.

### 참 고 문 헌

1. Kale US, Wight RG. Primary presentation of spontaneous jugular vein thrombosis to the otolaryngologist-in three different pathologies. *J Laryngol Otol* 1998;112:888-90.
2. Ascher E, Salles-Cunha S, Hingorani A. Morbidity and mortality associated with internal jugular vein thromboses. *Vasc Endovascular Surg* 2005;39:335-9.
3. Tovi F, Fliss DM, Noyek AM. Septic internal jugular vein thrombosis. *J Otolaryngol* 1993;22:415-20.
4. Gallanos M, Hafner JW. Posttraumatic internal jugular vein thrombosis presenting as a painful neck mass in a child. *Pediatr Emerg Care* 2008;24:542-5.
5. Cheang PP, Fryer J, Ayoub O, Singh V. Spontaneous bilateral internal jugular vein thrombosis: a sign of metastasis. *J Laryngol Otol* 2004;118:570-2.
6. Brown DH, Mulholland S, Yoo JH, et al. Internal jugular vein thrombosis following modified neck dissection: implications for head and neck flap reconstruction. *Head Neck* 1998;20:169-74.
7. Ascher E, Salles-Cunha S, Hingorani A. Morbidity and mortality associated with internal jugular vein thromboses. *Vasc Endovascular Surg* 2005;39:335-9.
8. Gallanos M, Hafner JW. Posttraumatic internal jugular vein thrombosis presenting as a painful neck mass in a child. *Pediatr Emerg Care* 2008;24:542-5.

=국문 초록=

48세 여자 환자가 좌측 팔의 통증으로 1개월간 한의원에서 침술치료를 받던 중 좌측 경부의 부종과 통증으로 내원하였다. 컴퓨터 촬영상 좌측 내경정맥 혈전증이 발견되었다. 환자는 항생제와 함께 항응고 치료를 받고는 증세 호전이 되어 현재 통원 치료 중이다. 침술치료에 따른 내경정맥 혈전증은 아직 증례보고가 없는 바 이에 문헌고찰과 함께 보고하는 바이다.

- 중심 단어 : 1. 혈전  
2. 정맥  
3. 혈관질환  
4. 항응고제  
5. 내경정맥 혈전증