

## 신상부 복부대동맥류의 하이브리드 수술

— 1예 보고 —

이 석 열\* · 이 승 진\* · 이 철 세\*

### Hybrid Surgery for Supra-renal Abdominal Aortic Aneurysm

— A case report —

Seock Yeol Lee, M.D.\*, Seung-Jin Lee, M.D.\*, Chol-Sae Lee, M.D.\*

A 70-year old male with dilated cardiomyopathy was admitted to our hospital because of a renal stone, and a supra-renal abdominal aortic aneurysm was detected during work-up. We performed a hybrid surgery using an endovascular stent because of his co-morbidities. The operation consisted of removal of the renal stone, de-branching of the visceral artery and both renal arteries from the abdominal aorta, reperfusion of the de-branched arteries with retrograde bypass surgery using two Y-graft from the left external iliac artery, and deployment of stent graft in the abdominal aorta. Therefore, we report a case of hybrid surgery for supra-renal abdominal aortic aneurysm.

(Korean J Thorac Cardiovasc Surg 2010;43:774-777)

- Key words:**
1. Aneurysm
  2. Aorta
  3. Aorta, surgery
  4. Stents
  5. Hybrid surgery

### 증례

70세 남자환자가 간헐적인 하부 복통으로 본원에 입원하여 신장결석 진단을 받았다. 환자는 과거력상 5년 전부터 당뇨, 고혈압 그리고 확장성 심근증으로 진단받은 환자였다. 비뇨기과에서 신장결석으로 체외충격파 쇄석술을 시행 받았으나 효과를 보지 못하여 수술을 계획하였다. 검사 중 우연히 직경 7 cm, 길이 15.6 cm의 신상부 복부대동맥류가 발견되었다(Fig. 1). 수술 전 시행한 심초음파상 좌심실 구출계수는 35%였다. 환자의 상태가 전통적인 대

동맥류절제와 혈관이식술을 건디어 내기가 어려울 것으로 판단하고 혈관 내 스텐트를 이용한 하이브리드 수술을 시행하였다. 수술은 진신마취 후 정중복부절개를 하고 후복막으로 접근을 하였다. 비뇨기과에서 좌측 신장결석을 제거하는 수술을 먼저 시행하였다. 그런 후에 복부대동맥의 가지혈관들인 복강동맥, 상장간막동맥, 양측 신동맥들을 박리노출 시켰다. 좌측 외장골동맥의 근위부와 원위부를 혈관겸자로 잡고 절개하였다. PTFE 16×8 mm Y graft (Atrium Medical Cooperation, Hudson, NH, USA)의 16 mm 부분인 몸체부분을 좌측 외장골동맥에 Prolene 6-0으로 봉

\*순천향대학교 천안병원 흉부외과

Department of Thoracic and Cardiovascular Surgery, Soonchunhyang University Cheonan Hospital

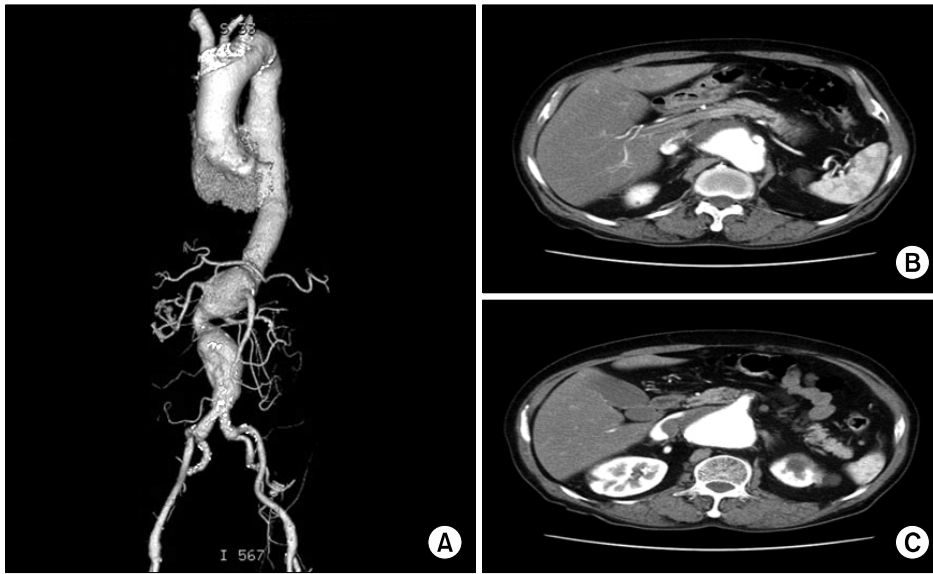
논문접수일 : 2010년 5월 17일, 논문수정일 : 2010년 6월 9일, 심사통과일 : 2010년 7월 7일

책임저자 : 이석열 (330-721) 충남 천안시 병명동 23-20, 순천향대학교 천안병원 흉부외과

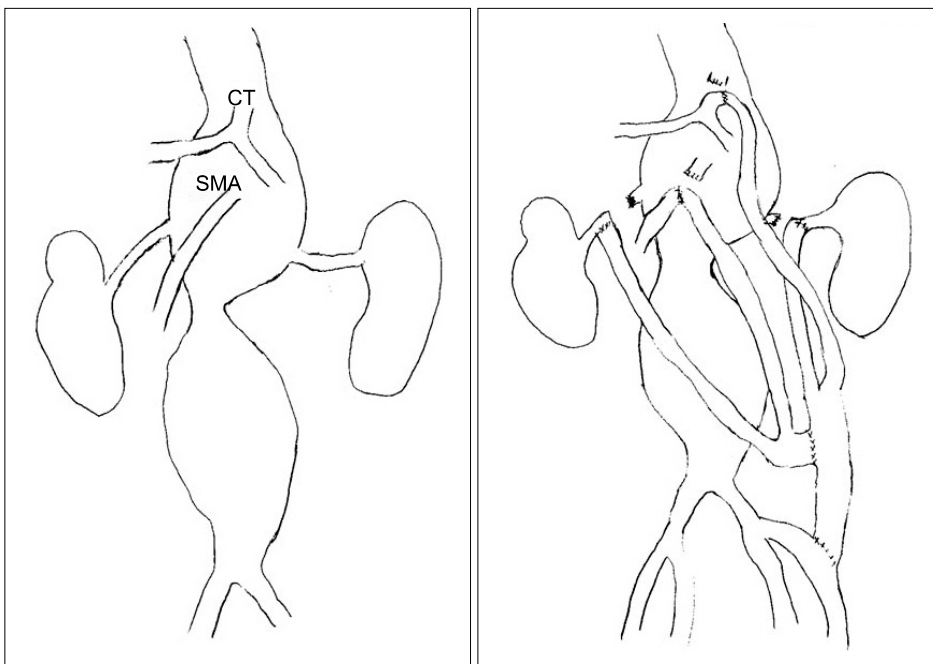(Tel) 041-570-2193, (Fax) 041-575-9674, E-mail: csdoctor@schca.ac.kr

본 논문의 저작권 및 전자매체의 지적소유권은 대한흉부외과학회에 있다.

© This is an open access article distributed under the terms of the Creative Commons Attribution Non-Commercial License (<http://creativecommons.org/licenses/by-nc/3.0>) which permits unrestricted non-commercial use, distribution, and reproduction in any medium, provided the original work is properly cited.



**Fig. 1.** Pre-operative angio CT (A) supra renal abdominal aortic aneurysm. (B) Aortic aneurysm on celiac trunk. (C) Aortic aneurysm of on superior mesenteric artery.



**Fig. 2.** Schematic drawing of operation (CT=Celiac trunk; SMA=Superior mesenteric artery).

합 연결을 하였다. 복강동맥과 좌측 신동맥을 대동맥으로부터 분리(debranching) 하고는 PTFE 16×8 mm Y graft의 8 mm 부분인 다리부분과 Prolene 6-0으로 봉합 연결을 하였다. 이어 좌측 외장골동맥과 봉합 연결된 PTFE 16×8 mm Y graft의 16 mm 몸체부분을 부분적으로 혈관검자로 잡고 또 다른 PTFE 16×8 mm Y graft의 16 mm 몸체부분과 Prolene 6-0으로 봉합 연결을 하였다. Y graft의 두개의 8 mm 다리부분은 대동맥으로부터 분리된(debranching) 상장

간막동맥과 우측 신동맥에 Prolene 6-0으로 봉합 연결을 하였다. 우측 신동맥은 내경이 1 mm 정도로 좁아져 있었고 동맥경화가 심하였다 내막박리술을 시도 후 봉합연결을 하였다(Fig. 2, 3). 이어 양측 서혜부를 따라 절개를 하고 양측 대퇴동맥을 이용하여 복강동맥 상부의 복부 대동맥으로부터 복부대동맥 분기부까지 Seal endovascular aortic stent graft (S&G Biotech, 성남, 한국) 3개를 위치시켰다. Aortic stent graft 각각의 크기는 상부 38 mm×하부 34

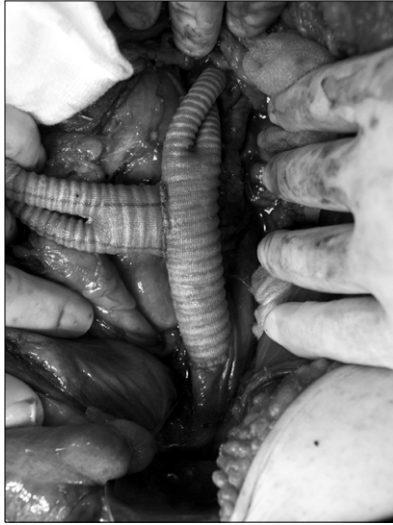

Fig 3. Picture of operation.

mm×길이 130 mm, 상부 36 mm×하부 32 mm×길이 130 mm, 상부 34 mm×하부 28 mm×길이 130 mm였다. 대동맥 혈관촬영을 하여 endo-leak이 없음을 확인 후 수술을 끝냈다. 수술시작 시부터 뇌척수액배액을 하여 압력을 15 mmHg 이하로 유지를 하였다. 뇌척수액 배액관은 3일간 유지 후 제거를 하였다. 수술 3주 후에 촬영한 대동맥 컴퓨터 촬영상 우측 신동맥은 이식혈관 폐쇄가 발생되었으나 나머지 내장혈관과 좌측 신동맥으로는 원활한 혈류의 흐름을 관찰할 수 있었다(Fig. 4). 수술 후 환자는 진전성 망(delirium tremens)과 폐렴으로 치료를 받고 수술 31일 후에 퇴원을 하였다. 현재 퇴원 후 특별한 문제는 없다.

### 고 찰

신상부 복부대동맥류의 전통적인 치료법은 개복을 통한 동맥류절제와 인조혈관 대치술이다. 고령, 심한 폐기능부전, 이전에 수술한 경우, 비만 등이 있는 환자들은 이러한 전통적인 수술 후에 사망, 심장합병증, 신장합병증과 신경학적 손상 등의 주요 합병증이 발생될 수 있다. 다양하고 복잡한 흉복부 대동맥류와 신상부복부대동맥류의 치료에 있어서 전통적인 수술을 대신하는 새로운 대안적 치료법으로 하이브리드 수술 방법이 있다. 하이브리드 수술법은 내장혈관과 신동맥을 대동맥과 분리(de-branching) 후 우회수술로 재관류를 시키는 수술법과 혈관내 스텐트 그라프트를 이용하여 대동맥류를 배제하는 시술법을 병

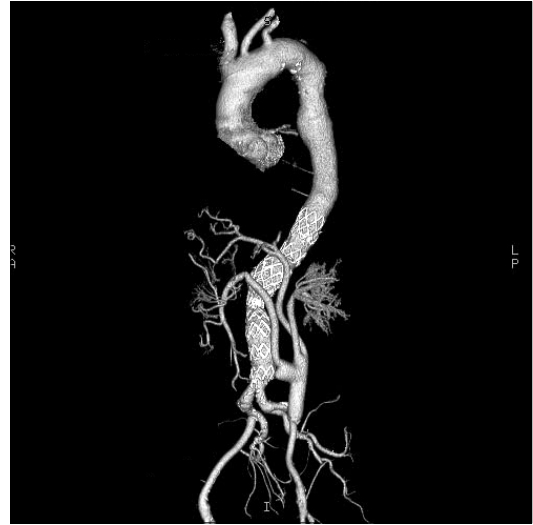

Fig. 4. Post-operative angio CT showing left external iliac artery - both renal arteries, celiac trunk and superior mesenteric artery bypass. Occlusion of right renal artery bypass is showing.

행하는 것이다. 이러한 하이브리드 수술은 1999년에 흉복부대동맥류를 치료하는데 처음 이용되었고[1], 이후 수술을 통한 치료를 받기가 어려운 위험도가 높은 환자들, 특히 고령, 폐기능이상인 경우와 이전에 수술을 받았던 환자들에게서 선택적으로 행하여지고 있다. 하이브리드 술식은 대동맥차단, 수술 중 혈액학적 불안정, 재관류 손상 등 수술 후에 발생 가능한 신경학적 손상의 가능성을 피할 수 있다[2]. 그러나 장기적인 결과는 아직 입증되지 않았다[3]. 본 수술법과 같은 하이브리드 수술 시 내장혈관과 신동맥으로 가는 혈류가 역행성 혈류로 유지되므로 문합혈관의 개존성이 문제가 될 수 있다. 보고에 의하면 36개월 추적관찰결과 90~95%의 우수한 이식혈관 개존율을 보인다고 한다[4,5]. 그러나 이식혈관들의 장기적인 내구성과 안전성, 그리고 하이브리드 시술의 장기적 결과 역시 입증되어야 한다. 수술과 마취에 따른 위험도와는 별개로 하이브리드 수술에 관련된 합병증으로는 endoleak, 그라프트 폐쇄, 장기허혈, 그라프트 이탈, 가성동맥류, 문합부출혈, 그라프트주변 장액종(seroma)과 혈종 등이 발생할 수 있다[6,7].

본 증례의 경우는 수술시작부터 뇌척수액 배액을 하였고 압력을 15 mmHg 이하로 수술 후 3일까지 유지를 하였다. 본 증례처럼 신상부 복부대동맥류 치료 후에 척수의 허혈성 손상이 얼마나 발생하였는가에 대한 정확한 보고는 아직 없다. 통상적으로 척수손상이 대동맥의 전통적인

수술 후에는 8~15%, 혈관내 스텐트그라프트 삽입 후에는 최고 5%까지 척수허혈이 발생된다고 한다[8]. 뇌척수액배액은 허혈증세가 있는 환자들에게 효과가 있다는 것이 밝혀졌다. 수술 시 예방적으로 뇌척수액 배액을 하는 것에 대하여는 아직 논쟁이 많다. 그러나 하흉부와 복강동맥상부에서 스텐트 그라프트를 하는 경우에는 예방적으로 뇌척수액 배액을 하는 것이 추천된다[8]. 본 증례의 경우도 복강동맥 상부의 12번 척추부위에서부터 스텐트 그라프트 치료가 시작이 되었기에 예방적 뇌척수액 배액을 실시하였다. 결론적으로 고령이나 심폐혈관 질환으로 전통적 수술의 위험도가 높은 환자들에서 하이브리드 술식은 위험성을 줄일 수 있는 대안으로 생각된다.

### 참 고 문 헌

1. Quinones-Baldrich WJ, Panetta TF, Vescera CL, Kashyap VS. Repair of type IV thoracoabdominal aneurysm with a combined endovascular and surgical approach. *J Vasc Surg* 1999;30:555-60.
2. Donas KP, Czerny M, Guber I, et al. Hybrid open-endovascular repair for thoracoabdominal aortic aneurysms: current status and level of evidence. *Eur J Vasc Endovasc Surg* 2007;34:528-33.
3. Thurnher SA, Grabenwoger M. Endovascular treatment of thoracic aortic aneurysms: a review. *Eur J Radiol* 2002;12:1370-87.
4. McMillan WD, McCarthy WJ, Bresticker MR, et al. Mesenteric artery bypass: objective patency determination. *J Vasc Surg* 1995;21:729-41.
5. Wolf O, Weiss W, Berger H, et al. Chronic mesenteric ischemia-surgical and interventional options in therapy. *Chir Gastroenterol* 2006;22:36-41.
6. Black SA, Wolfe JH, Clark M, Hamady M, Cheshire NJ, Jenkins MP. Complex thoracoabdominal aortic aneurysms: endovascular exclusion with visceral revascularization. *J Vasc Surg* 2006;43:1081-9.
7. Dauria DM, Dyk P, Garvin P. Incidence and management of seroma after arteriovenous graft placement. *J Am Coll Surg* 2006;203:506-11.
8. Hinchliffe RJ, Ivancev K. Endovascular aneurysm repair: current and future status. *Cardiovasc Intervent Radiol* 2008;31:451-9.

### =국문 초록=

확장성 심근증이 있던 70세 남자 환자가 좌측 신장결석으로 입원하여 검사 중 신상부 복부대동맥류가 발견되었다. 환자의 상태가 좋지 않아 혈관 내 스텐트를 이용한 하이브리드 수술을 시행하였다. 수술은 비뇨기과에서 좌측 신장결석을 제거 후에 복부대동맥의 내장동맥과 양측 신동맥등 복부대동맥의 가지혈관의 근위부를 결찰하고 이어 좌측 외장골동맥 근위부로부터 2개의 Y-그라프트를 이용하여 역행성 우회수술로 가지혈관들의 재관류를 하고는 복부대동맥에는 스텐트 그라프트를 설치하였다. 이에 저자들은 신상부 복부대동맥류 환자의 하이브리드 술식을 치험하였기에 보고하는 바이다.

- 중심 단어 : 1. 대동맥류  
2. 대동맥  
3. 대동맥 수술  
4. 스텐트  
5. 하이브리드 수술