

유두륜절개를 통한 변형 4분구절제술

순천향대학교 의과대학 외과학교실, 방사선종양학과¹

이민혁 · 임 훈 · 백무준 · 허경열 · 박경규 · 장용석 · 최두호¹ · 문 철 · 김익수

= Abstract =

A Modified Quadrantectomy Through Circumareolar Incision for Patients with Breast Cancer

Min Hyuk Lee, M.D., Hoon Lim, M.D., Moo Jun Baek, M.D.,
Kyung Yul Hur, M.D., Kyung Kyu Park, M.D., Yong Seog Jang, M.D.,
Doo Ho, Choi, M.D.¹, Chu Moon, M.D. and IK Soo Kim, M.D.

Department of Surgery¹ and Radiation Oncology², College of Medicine, Soonchunhyang University, Seoul, Korea

Breast conservation therapy has become an accepted method of primary treatment for the early stage breast cancer. The extent of local excision and skin incision has been in controversy, owing to the risk of local recurrence and cosmesis. To improve breast cosmetic appearance following quadrantectomy for breast cancer, authors propose a novel surgical technique that is carried out local excision through circumareolar skin incision, remodeling of breast to replace the volume loss. Level I & II axillary dissection were performed and radiotherapy were followed. Twenty-one patients underwent the novel method for breast conserving surgery from September 1995 to October 1998 in the department of surgery at Soonchunhyang University Hospital. Cosmetic outcome was evaluated by means of panel assessment and breast retraction assessment (BRA). The mean age of patient was 43.3 years (30 to 67 years). The distribution of the 22 tumors were located in the right of 11, left of 9 and both breast of 1. The mean tumor size was 1.7 cm (0.5 to 2.8 cm). The type of histology was 5 of ductal carcinoma in situ, 13 infiltrating ductal carcinoma, 2 of tubular carcinoma and 1 medullary carcinoma. Five of 22 patients had metastases in the axillary nodes. The cosmetic evaluation was performed by the 3 panelist who scored it a 5-panel scale (E0 to E4). Eighteen cases were scored as E0 (excellent, 81.8%), 1 case as E1 (good), 1 case as E2 (moderate) and 2 cases as E3 (bad) cosmetic results. BRA values were calculated by simple vector geometry employing the Pythagorean theorem. BRA values for the patients ranged 0.5 to 4.4 cm with a mean of 1.6 cm and for a group of 30 control women values ranged from 0.4 to 1.8 cm with mean value of 0.9 cm. When panel scores and BRA values were compared, 18 cases of excellent (E0) scoring had under the 3.5 cm of BRA value. One of two cases with bad (E3) score had over 3.5 cm of BRA value. Eighteen cases who were less than 60 years old had satisfactory cosmetic results by panel scoring and

BRA value. Twenty one cases who underwent a novel method for breast conserving therapy were considered as excellent and fair cosmetic results. It is concluded that the remodeling of breast following modified quadrantectomy through circumareolar skin incision is useful for preventing breast deformity. (*Korean J of Breast Cancer* 1999; 2: 57~66)

Key Words: Breast cancer, Quadrantectomy, Circumareolar incision

서 론

유방암 환자에 대한 유방완전절제술은 여성의 미의 상징인 유방의 한쪽을 제거하게 됨으로 환자는 계속적으로 이 수술에 거부함을 표시하여 왔으며 외과의는 유방을 보존하면서 유방암을 치료하는 방법을 탐색하기 시작하였다. 초창기에는 유방보존술에 대한 찬반양론이 제기되었으나 이제는 유방보존술이 조기 유방암 환자에 대한 일차적 치료법으로서의 자리를 확보하는 단계에 도달하였다.

유방보존술식은 1981년에 Veronesi 등¹⁾이 7년간의 연구와 관찰을 통해서 국소절제와 방사선치료를 시행한 군과 근치적 유방절제술을 시행한 군을 비교하여 국소절제를 시행한 유방보존술식군이 생존율이 떨어지지 않음을 보고하였다. 그 후 1985년에 Fisher 등²⁾이 크기가 4 cm 이하의 액와 림프절 침범이 없는 유방암 환자를 변형근치유방절제술과 유방보존술식을 비교한 결과 두 군 사이에 국소재발 및 생존율에 유의한 차이가 없다고 보고하였다. 이후로 이와 같은 유방보존술식에 대한 관심이 증대되었고 현재에 있어서는 몇 가지 금기가 되는 경우를 제외하고는 일반적으로 제1기와 2기의 유방암 환자의 일차적 치료로 자리잡아가고 있다³⁾.

유방부분절제술, 액와림프절절제술 및 방사선치료를 시행하는 유방보존치료법은 조기유방암환자에서 유방절제술과 동일한 생존율을 얻을 수 있을 뿐만 아니라 유방을 보존하여 미용적 만족까지 줄 수 있음에도 불구하고 수술 후 국소재발과 미용 효과의 불만족 등으로 유방조직절제 범위 및

피부절개선에 대해 학자들간에 논쟁의 대상이 되고 있다. 병소와 함께 유방조직 절제 범위가 비교적 큰 4분구절제술(quadrantectomy)은 lumpectomy 보다 수술 후 국소재발률은 감소하는 이점⁴⁾이 있으나 수술 후 미용 효과가 불량하기 때문에 외과의들은 4분구절제술을 기피하는 경향이 있다. 그래서 여러 학자에 의해서 재발률은 낮고 미용 효과가 우수한 유방보존술식이 개발되고 있다^{5,6)}.

저자들은 유방암 환자에서 유방보존수술시 우리나라 여성 유방의 특성이 서양 여성들에 비해 크기가 작고 실질조직이 많은 것에 착안하여 4분구절제술 후 유방의 미용 효과를 개선하기 위한 수술법을 고안하였다. 이 수술법의 핵심은 첫째는 유두를 경계선을 따라 피부를 절개하고 둘째는 유방절제범위가 큰 4분구절제술을 시행하며 셋째는 유방을 재성형(remodeling)하는 것이다.

본 연구의 목적은 초기 유방암 환자에 대하여 저자들이 개량한 4분구절제술을 시행하고 액와림프절을 절제하고 이어서 유방에 방사선을 조사하는 치료법을 시행한 후 유방의 미용 효과를 평가하는 데 있다.

대상 및 연구 방법

1. 연구 대상

1995년 9월부터 1998년 6월까지 순천향대학병원 일반외과에서 유방암으로 진단받고 이 수술법으로 수술받은 환자 21명(22예)의 환자를 대상으로 하였다.

2. 유두륜절개를 통한 변형 4분구절제술 (Fig.1)

환자를 측와위로 수술대에 누이고 종양의 위치에 따라 절제할 유방의 4방구를 표시한다. 먼저 유두륜 복합체와 유방피부의 경계선을 따라 반월형의 피부절개를 가하여 원주의 약 반(180°)에 달하게 되면 4-6 cm의 절개창이 얻어진다. 이 절개창을 통하여 피하 조직을 충분히 확보하여 유방을 피부로부터 박리하고 유방기저부는 흉근 근막과 함께 절제하였다. 4방구를 절제한 사강(dead space)은 비교적 크므로 이를 잔존 유방의 절제연을 따라 상방으로는 피부와 기저부로는 근막으로부터 광범위하게 박리하여 절제연을 흡수융합사로 직접 연연 봉합하였다. 유방실질 손실에 따른 사강을 완전 폐쇄하여 장액종의 발생을 원천 봉쇄하였으며 배농관을 삽입하지 않았다. 피부 봉합은 5-0 Mexon으로 subcuticular 봉합하였다. 액와에는 모발부의 하연을 따라 4-5 cm의 피부절개를 가하고 액와림프절을 Level I, II까지 절제하였다. 이로 인한 흉터는 문제가 안된다. 변형 4분구절제술의 핵심 수기는 1) 유두륜경계선을 따라 피부절개를 가함으로 유방표면에 눈에 잘 띄는 흉터를 없이 할 수 있으며 2) 유방절제연을 재 봉합하므로 사강을 폐쇄하고 미용 효과를 악화시키는

장액종의 형성을 사전에 예방하며 3) 액와에 별도 절개선을 가하여 림프절을 절제함으로 가시적인 흉터를 최소화하는 데 있다.

3. 방사선치료 방법

방사선치료는 보존 수술 후 2-6주에 시행하였으며 방사선조사는 4MV 선형가속기를 이용하여 유방에 1일 치료선량 180cGy를 기준으로 5040 cGy를 치료하였다. 균일한 선량분포를 얻기 위하여 쉐기필터(wedge filter)를 사용하여 lateral and medial tangential portal로 computer planning 작업을 통해 90% 등고선을 기준선량으로 정하여 유방조직에 5040-5600cGy가 들어가도록 하였다. 22예 모두에서 충분한 병리학적 절제연이 있었고 4분구절제술을 시행하고 충분한 항암화학요법을 시행하였으므로 boost radiotherapy는 시행하지 않았다. 액와부림프절이 병리조직검사상 림프절 전이가 음성이거나 3개 이하이고 extracapsular invasion이 없었으므로 액와부림프절 방사선치료는 시행하지 않았다.

4. 미용 효과 평가 방법

수술 후 미용 효과는 panel scoring system⁷⁾과 Breast retraction assessment(BRA)⁸⁾ 두 가지 방법으

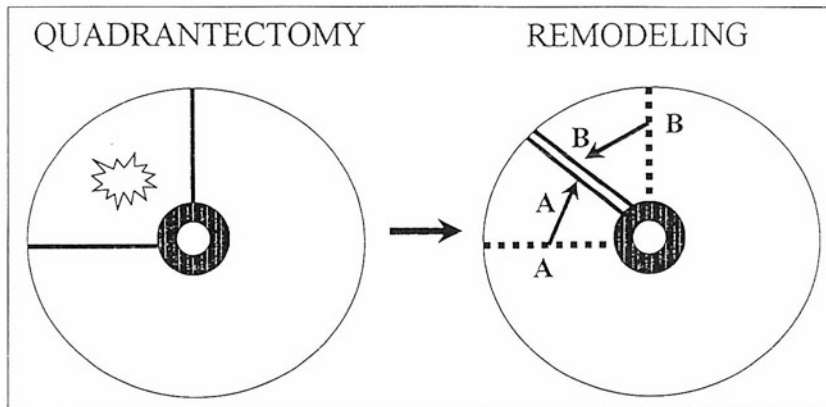


Fig. 1. Operative procedure: remodeling of breast immediately following quadrantectomy through circumareolar skin incision

로 평가하였다. panel scoring은 3인의 패널리스트에 의해서 양측 유방 모양의 차이, 수술받은 유방의 피부이상 유무, 수술 흉터 및 유방의 함몰의 정도를 5등급으로 분류하여 평가하였다(Table 1). BRA 측정은 유두의 수축 및 변이의 정도를 평가하는 것이며 측정 방법은 경정맥절흔(Jugular notch)을 통과하는 수평선을 X축, 경정맥절흔에서 검상돌기를 연결하는 수직선을 Y축으로 하여 양측유두의 X, Y축에 대한 거리를 측정하여 이것을 피타고라스 공식에 대입하여 BRA치 즉 수술 전 유두 위치에서 수술 후 유두가 변위된 거리를 산출한다(Fig. 2). BRA치가 크면 클수록 유두변이가 심한 것이며 BRA치가 3.5 cm 이상인 경우를 미용 효과 실패로 판정하였다. 미용 효과는 수술 후 7개월 내지 3년 3개월 후 평가하였다(Fig. 3).

결 과

1. 대상 환자 특성

환자의 연령 분포는 30-67세(평균 43.3세)이며 30대가 8예, 40대가 9예, 50대가 2예, 60대가 2예였다. 종괴의 위치는 우측이 11예, 좌측이 9예, 양측성이 1예였으며 이 중 종양이 외상측에 13예,

Table 1. Criteria of cosmetic evaluation by panel

Score	Criteria
E0: excellent	Both breasts have similar appearance
E1: good	Minimal changes in pigmentation, a visible scar; localized teleangiectasia
E2: moderate	A clear deformation of the breast contour, or marked skin change
E3: bad	Severe retractions or fibrosis, severe teleangiectasia
E4: complication	Skin necrosis

내상측에 7예, 외하측 및 내하측에 각각 1예 위치하였다. 종양의 크기는 1 cm에서 2.8 cm로 평균 1.7 cm였으며, Tis가 5예, T1이 13예(1 cm 이하가 4예, 2 cm 이하가 9예) 그리고 T2가 4예(3 cm 이하가 3예)였다. 환자들의 병기는 stage 0이 5예, Stage I이 10예, Stage IIa가 7예였다. 병리조직학적 소견은 관내상피암이 5예, 침윤성 유관암이 13예, 관상암이 2예, 수질암이 1예였다. 22예 중 5예에서 액와부 림프절에 암전이가 있었다.

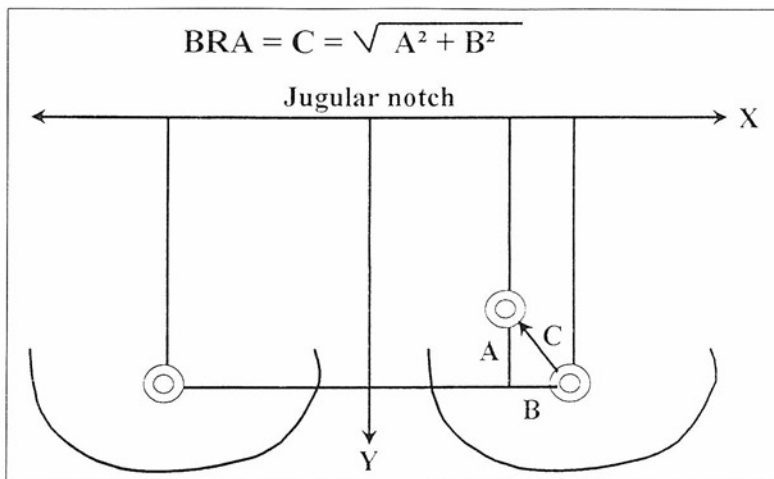


Fig. 2. Calculation of BRA Value

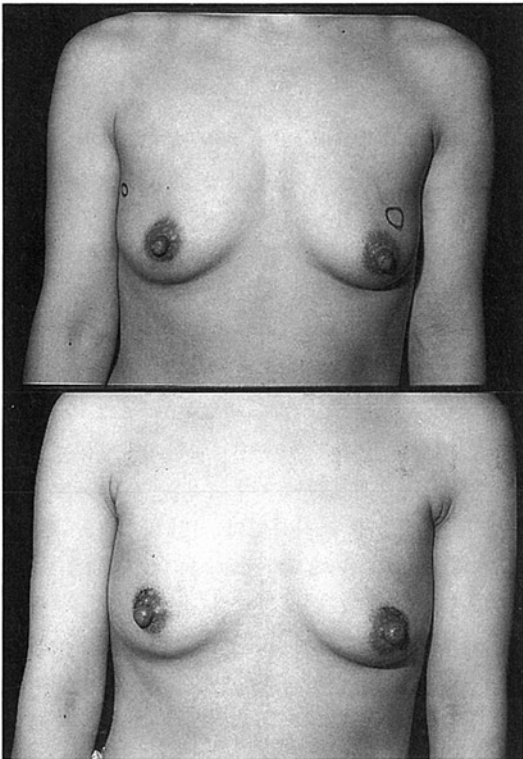


Fig. 3. Preoperative appearance of a 35 year old woman who had T1N0M0 infiltrating ductal carcinoma of the both breasts (above). Postoperative appearance after quadrantectomy through circumareolar skin incision and remodeling of breast immediately. Deformity of both breast was not remarkable (below). Breast configuration appeared to be excellent

2. Panel scoring에 의한 수술 후 미용 평가

3인의 패널리스트에 의해서 양측 유방 모양의 차이, 수술 받은 유방의 피부이상 유무, 수술 흉터 및 유방의 함몰의 정도로 5등급으로 분류하여 평가한 결과 scoring이 E0(excellent)가 22예 중 18예로 미용 효과가 현저하게 우수하였으며 E1(good) 및 E2(moderate)가 각각 1예 그리고 2예가 E3(bad)이었다. scoring이 E3인 2예는 모두 유방이 실질조직이 적고 지방조직이 많은 60세 이상의 환자이었다.

Table 2. Cosmetic outcome of breast cancer patients evaluated by 3 panel members following quadrantectomy through circumareolar skin incision and remodeling of breast immediately

Score	No. of cases
E0: excellent	18
E1: good	1
E2: moderate	1
E3: bad	2
E4: complication	0
Total	22

Table 3. Breast retraction assessment (BRA) of breast cancer patients following quadrantectomy through circumareolar skin incision and remodeling of breast immediately and health women (control group)

BRA (cm)	No. of patients	
	Quadrantectomy	Control group*
≤0.5	6	8
0.6-1.5	9	20
1.6-2.5	1	2
2.6-3.5	3	0
>3.5	1	0
Total	21	30

* Healthy women

Cosmetic failure: BRA value >3.5

3. 수술 후 Breast Retraction Assessment(BRA) 결과

수술받은 22예의 BRA치는 0.5 cm에서 4.4 cm 사이로 평균 1.6 cm였으며 건강한 여성 대조군 30예 BRA치는 0.4 cm에서 1.8 cm로 평균 0.9 cm였다. 수술받은 22예 중 BRA치가 0.5 cm 이하가 6예 0.6-1.5 cm이 9예, 1.6-2.5 cm가 1예, 2.6-3.5 cm

이 3예 그리고 3.5 cm 이상이 1예였다. BRA치에 의한 미용 효과 실패는 BRA치가 3.5 cm 이상인 1예였으며 이 예도 유방이 실질조직이 적고 지방조직이 많은 60세 이상의 환자였다. 대조군 30예의 BRA치는 0.5 cm 이하가 8예, 0.6-1.5 cm이 20예, 그리고 1.6-2.5 cm이 2예였다. 대조군에서는 BRA치가 2.6 cm 이상인 경우는 1예도 없었다.

Table 4. Relation of panel scoring and Breast retraction assessment following quadrantectomy through circumareolar skin incision and remodeling of breast immediately

BRA (cm)	Panel score			
	Excellent (E0)	Good (E1)	Moderate (E2)	Bad (E3)
≤0.5	6	0	0	0
0.6-1.5	10	0	0	0
1.6-2.5	0	0	0	1
2.6-3.5	2	1	1	0
>3.5	0	0	0	1

4. Panel scoring system과 BRA치의 비교

panel scoring과 BRA치를 대비시켜 보았을 때 panel scoring이 E0인 18예 중 BRA치가 0.5 cm 이하는 4예, 0.6-1.5 cm는 10예 그리고 2.6-3.5 cm는 2예였으며 E1인 1예는 BRA치가 3.1cm, E2인 1예는 3.4 cm였다. 그리고 panel scoring이 E3인 2예는 BRA치가 1.6-2.5 cm이 1예 그리고 3.5 cm 이상이 1예였다. 이와 같이 대상 환자 22예 중 18예는 미용 효과가 현저하게 우수한 18예와 보통인 3예를 합친 21예에서 만족할 만한 미용 효과를 얻을 수 있었다. 미용 효과가 우수한 18예는 모두 유방은 실질조직이 많고 지방조직이 적은 60세 이하 환자였다.

고 찰

본 연구를 통하여 저자들은 종양의 크기가 3 cm 미만인 1-2 병기의 원발성 유방암 환자 22(1예는 양측성) 예를 대상으로 하여 유두를 피부절개를 통하여 종괴를 포함한 유방의 4분구(quadrant)를 절제하고 유방조직을 가동시켜 절제연을 직접 봉합하는 수술을 시행하여 국소재발의 위험성을 감소시켰으며 유방의 외형과 미용 효과를 최상으로 유지할 수 있는 새로운 개념의 수술 방법을 기술하였다. 환자는 동시에 액와림프절 Level I, II를 절제하였으며 4-6주 후 5050rads의 방사선을 유방에 조사하였다. 3인의 panel scoring system과 breast retraction assessment(BRA)를 시행하여 미용 결과를 판정하였다. 저자들은 4분구절제술을 시행하면서 유두를절개법을 강조한 중요한 이유는 유두륜과 유방 사이에 존재하는 자연스러운 경계선을 따라 피부절개를 가하고 그 길이는 약 4-5 cm, 원주의 1800 이내에 머물도록 하므로 술 후 흉터가 생겨도 눈에 잘 띄지 않기 때문이다. 유방표면에 가해진 피부절개는 흉터를 남기며 흉터 그 자체가 미용을 훼손하는 주범인 것이다. National Surgical Adjuvant Breast Project (NSABP)⁹⁾는 유방피부절개를 할 때 skin line of tension에 따를 것을 권장하고 있으며 흉터가 발생하여도 시각적으로 무난하다는 착상이다. tension line은 오래 전 Langer¹⁰⁾가 maximum tension line을 기록한바 있으며 최근 Matory¹¹⁾는 resting tension line을 제안하면서 이 선에 따라 유방에 절개를 가 할 것을 추천하고 있다. tension line을 따르면 피부절개는 유방의 위치에 따라 횡절개, 곡선절개(curvilinear)가 된다. 어느 선을 따라 가해진 피부절개라 할지라도 유방에 흉터를 남기게 되고 보면 유두륜 절개후의 숨겨지는 흉터에 비할 수가 없다. 유방절제의 범위가 lumpectomy보다 광범위한 4분구 완전절제를 유두륜 피부절개를 통해 모든 환자에게 시행할 수 있다는 것은 평가할 만한 일이라 하겠다. 우리들은 4분구절제 후 발생하는 사강(dead space)을 잔존 유방조직연을

직접 봉합하여 이를 폐쇄하였다. 이와 같은 외과적 수기는 유방의 외형을 미적으로 유지하는 데 기여한다. Matory 등은 유방절제 후에 수반되는 사강은 장액종을 유발하여 섬유화를 일으켜 유방을 퇴축시키며 방사선 조사로 인하여 더욱 조장되어 유방양의 결핍으로 남게 되어 미용을 해친다 하였다. 그러나 O'Connel¹²⁾은 7 cm 종괴를 절제한 후 사강을 폐쇄하지 않았는데 그 이유는 사강을 장액종으로 충만케 하여 유방의 크기와 외형을 잘 유지할 수 있기 때문이라고 하였다. 저자들 및 다른 외과의들과의 견해와는 상이한 이론이다.

유방암을 위한 여러 수술 방법이 있으나 특히, 최근에 이르러서는 치료뿐만 아니라 환자의 삶의 질 향상에 대한 관심이 높아지고 있어 이러한 목적을 이룰 수 있는 유방보존술식이 많은 관심과 함께 각광을 받고 있는 것 또한 사실이다. 1981년에 Milan Cancer Institute(Veronesi 등)¹¹⁾이 7년간의 연구와 관찰을 통해서 4분구절제술 후 방사선 치료를 시행한 군과 근치적 유방절제술¹³⁾을 시행한 군을 비교하여 국소절제를 시행한 유방보존술군의 생존율이 서로 유사함을 보고하였고 1985년에 NSABP(Fisher 등)²⁾이 크기가 4 cm 이하의 액와림프절 침범이 없는 유방암 환자를 변형근치유방절제술과 유방보존술식을 무작위로 배분한 양군의 환자에서 시행하여 성적을 비교한 결과 두 군 사이에 국소재발률 및 생존율에 유의한 차이가 없다고 하였다. 이후로 이와 같은 유방보존술식에 대한 관심이 증대되었고 현재에 있어서는 일반적으로 제1기와 2기의 유방암 환자의 일차적 치료에 적합한 방법으로 인식되고 있다³⁾.

유방을 보존하는 수술법에 있어서는 lumpectomy와 4분구절제술 등이 있는데 일반적으로 4분구절제술은 종괴 주위의 정상조직 2-3 cm를 포함하여 종괴 위에 있는 피부와 아래에 있는 근막을 포함해서 같이 절제하는 것을 말하며, lumpectomy는 1 cm 정도의 좁은 경계의 정상조직을 포함하여 종괴를 절제하는 것을 말한다⁹⁾. Veronesi 등⁴⁾은 lumpectomy와 4분구절제술을 비교하여 4분구절제술은 국소재발률은 낮지만 미용 효과가 불량

하고 lumpectomy의 경우는 미용 효과는 우수하지만 재발률이 높다고 하면서 재발률에 있어서 lumpectomy는 7.7%, 4분구절제술은 1.1%로 보고하고 있다. Holland 등¹⁴⁾에 의하면 수술받은 유방에 암이 남아 있을 가능성은 종괴와 함께 제거된 정상 유방조직의 범위와 비례한다고 하는데 만약 정상조직 1 cm가 함께 절제되었다면 유방 내에 암이 남아있을 가능성은 약 59% 정도이고 정상조직 3 cm가 함께 절제된다면 그 가능성은 17% 정도로 떨어진다는 것이다.

최근 Ohtaka 등¹⁵⁾은 침윤성 유방 환자에서 절제한 조직을 stereomicroscopy로 유선관을 경유한 종양의 확대양상을 조사하고 이를 컴퓨터그래픽으로 duct-lobar system을 3차원으로 재구성하여 환자의 80%에서 관내 확대를 발견하였다. 이때 확대의 폭은 2.0 cm 이내이며 확대각도는 35° 였다고 보고하였다. 이 조사 결과 1 cm의 절제연을 가지는 lumpectomy로서는 암의 미세병소를 남길 가능성이 높다는 사실이 재확인되었으며 4분구수술은 절제연의 정상조직이 2-3 cm이며 넓이의 폭이 90° (360°의 4분지 1)이므로 35°의 각도는 이 속에 여유 있게 포함시킬 수 있는 유리한 점이 있고 동시에 암의 관내확대가 유두를 향해 진행되므로 절제의 정점이 유두에 인접하는 4분구절제술로 암의 관내 확대를 이상적으로 처리할 수 있을 것이다. 4분구절제 후 국소재발이 lumpectomy 후에 비하여 적은 이유를 설명하는 데 도움이 되는 연구 결과이다.

또한 유방보존수술 시행 후 Renton 등¹⁶⁾은 수술 후 방사선 치료를 시행하지 않을 경우 국소재발률이 44%에 이른다고 하였으며 Reed 등¹⁷⁾도 광범위 국소절제만을 시행하였을 경우 5년 동안 국소재발률이 35%에 달한다고 하였다. 따라서 이러한 국소재발을 막기 위해서 수술 후 방사선 치료가 필요한 것으로 인정되고 있다. 그러나 Greening 등¹⁸⁾은 매우 낮은 국소 재발률을 보고하기도 하였는데, 이들은 2.5 cm의 정상 조직을 확보하면 국소 재발률이 10% 정도가 된다고 하면서 부분 유방절제술만을 시행할 경우 국소재발의 가장 좋은 예보인자로서 현미경학적 경계를 가장 중요하

다고 하였다. 현미경학적으로 암세포가 없는 경계를 확보하기 위해서는 수술장에서 육안적으로 충분한 정상조직을 포함한 종괴의 절제와 함께 즉각적인 동결절편 검사를 통한 깨끗한 경계를 확인하는 일이 무엇보다도 중요하며 이러한 작업이 선행될 경우 국소 재발률을 현저히 감소시킬 수가 있다.

비록 국소재발 자체가 유방암 환자의 생존율이나 원격전이에 크게 영향을 미치지 않는다는 보고¹⁹⁾도 있지만 그러나 결국은 국소 재발을 치료하기 위해서는 유방을 2차적으로 절제해야 하고 또 국소재발 자체가 환자에게 주는 정신적인 스트레스나 불안감 등을 고려하면 국소재발 역시 유방암 치료에 큰 장애가 아닐 수 없다.

그러나 이처럼 4분구절제술은 변연부 침범과 국소재발을 괄목할 만하게 감소시키기는 하나 이러한 광범위한 부분 절제는 특히 유방의 중앙부위나 내측에 종괴가 위치한 경우나^{20,21)} 유방이 작은 경우에 심각한 미용적인 결함을 초래하게 되는 것이 또한 사실이다.⁶⁾

유방보존술식의 미용적인 측면으로 여러 문헌^{7,22,23)}에서는 1기나 2기의 유방암 환자에서 70-80%의 환자가 수술 후 양호 혹은 우수한 미용적인 결과를 보인다고 보고하고 있는데, 이는 역으로 말하면 20-30%의 환자는 수술 후 환자 자신의 유방에 대해 미용적으로 불만족한 생각을 갖게 됨을 의미하는 것이다. 이러한 이유 등으로 인해 현재에 있어 외과의들은 비교적 미용 효과가 나쁜 것으로 나타나고 있는 4분구절제술은 재발률이 낮음에도 불구하고 미용적인 측면 때문에 기피하고 있는 실정이다.

미용적인 실패는 유방의 용적의 감소와 가장 밀접하게 연관되어 있고^{24,25)} 결국 이 용적 감소로 말미암아 유방이 비대칭이 되고 위축된다. 수술 후 방사선 치료의 영향으로도 미용적인 실패가 일어나게 되나, Pezner 등⁸⁾의 다변량 분석에 의하면 수술 후 항암치료나 방사선 치료가 큰 역할을 미치지 못하고 일차 수술시의 광범위한 유방실질 제거가 가장 큰 변수로 작용한다고 하였다. 그래서 결국 미용 효과를 극대화시키기 위해서

외과의사는 종괴의 적절한 절제와 미용 효과를 염두에 두어야 하는 것이다. 보다 광범위한 절제를 하여 국소 재발을 최소화하고 용적의 감소를 극복하여 미용 효과를 개선하려는 의도에서 Raja 등⁵⁾은 광범위부분절제(wide local excision)를 시행 후 latissimus dorsi miniflap(LDMF)을 이용하여 유방의 형태를 개조하였는데 이 방법으로 이들은 유방완전절제술의 필요를 감소시키면서 미용적인 불리함 없이 유방보존술식을 시행할 수 있다고 보고하였다.

그러나 주지하다시피 만약 미용 효과도 비교적 우수하고 재발률이 낮은 방법이 있다면 이 방법이 채택되어야 함은 재론의 여지가 없다. 저자들은 본 연구에서 이러한 요구를 충족시키기 위해 유두륜절개를 통하여 4분구절제술을 시행하고 그 후 다시 유방형상을 재형성하는 새로운 수술 방법을 고안하여 시행하였는데 전술한 바와 같이 미용 효과에 있어서 22예 중 18예에서 현저하게 우수한 결과를 나타내었다. 여성들은 4분구절제술 후 연연봉합술로 인하여 수술 후 유방이 반대측의 유방에 비하여 다소 작아지는 경향이 있어도 오히려 짧게 보이는 유방으로 생각하여 만족해하는 것을 저자들은 볼 수 있었다.

유방보존술식 후 미용 효과를 평가하기 위한 방법으로 연구자는 panel scoring system⁷⁾과 Breast retraction assessment(BRA)⁸⁾을 사용하였는데, BRA는 치료받은 쪽과 치료받지 않은 쪽의 양측 유두 위치의 비대칭성을 정량적으로 측정하여 유방암으로 유방보존술식을 시행 받은 환자의 미용적인 결과를 평가하는 객관적이고 간단한 방법이다. 짐작하다시피 미용적인 결과를 판단하는 것은 주관적인 판단이 되기 쉽고 객관적인 편견이 개입될 수가 있으나 panel scoring과 BRA를 동시에 사용하면 비교적 임상적인 유용성이 있다고 생각되고 있다⁵⁾. 처음 BRA를 고안한 Pezner 등⁸⁾은 비교적 소수인 27명의 환자를 대상으로 하여 BRA의 유용성을 주장하였으나 Limbergen 등²⁶⁾은 유방보존술식과 방사선 치료를 받은 유방암 환자 142명을 대상으로 BRA측정법과 panel에 의한 방법을 동시에 시행하여 BRA와 같은 정량적인 측정 방법과

panel에 의한 scoring system 사이에 강한 연관 관계가 있다고 하여 이 두 가지 방법을 동시에 시행하는 것이 유방보존술식 후 미용 효과를 판정하는 좋은 방법이라고 하였다.

유두륜절개를 통한 4분구절제술을 시행하고 잔존유방조직을 재 통합하여 유방의 원추형을 재현하는 유방보존술식은 미용 효과를 좋게 하는 방법이라 평가할 수 있을 것이다. 본 저자들은 수술 후 국소재발과 사망률에 대하여 언급하지 않았으며 앞으로 많은 환자를 대상으로 장기 관찰하여 보고할 예정이다.

결 론

본 연구는 유방암 환자에서 유방보존수술시 미용 효과를 높이기 위한 방편으로 유두륜 경계선을 따라 피부절개를 통하여 유방의 4분구를 절제한 후 이어서 잔존 자가유방조직을 연연 통합하는 방법으로 유방을 재구성하는 수술법을 기재하였으며 이에 대한 미용 효과를 평가하였다. Panel scoring system과 BRA로 수술 후 미용 평가한 결과 22예 중 18예에서 미용 효과가 현저하게 우수하였으며 3예는 보통 이었으며 1예는 불량하였다.

이상의 결과에서 서양여성에 비해 유방실질조직이 많은 한국여성 30-50대 유방암 환자에서 유두륜절개로 유방의 4분구절제 후 잔존유방조직으로 유방을 재형성하는 수술법은 1) 피부절개선이 유두륜연에 있기 때문에 흉터가 미용적으로 적합하며, 2) 잔존 자가유방조직을 박리 이동시켜 연연을 통합하므로 유방절제로 인한 사강을 메울 수 있는 이점이 있으므로 유방암 환자에 대한 하나의 가치 있는 유방보존술식으로 이용할 수 있을 것으로 전망된다.

참 고 문 헌

1) Veronesi U, Saccozzi R, Vecchio MD, Benfi A, et

al: Comparing radical mastectomy with antectomy, axillary dissection, and radiotherapy in patients with small cancers of the breast. N Engl J Med. 305: 611, 1981

2) Fisher B, Bauer M, Margolese R, Poisson R, et al: Five year result of a randomized clinical trial comparing total mastectomy and segmental mastectomy with or without radiation in the treatment of breast cancer. N Engl J Med 312: 665, 1985

3) NIH Consensus conference: Treatment of early stage breast cancer. JAMA 265: 391,1991

4) Veronesi U, Volterrani F, Luini A, Saccozzi R, et al: Quadrantectomy versus lumpectomy for small size breast cancer. Eur J Cancer 26: 671, 1990

5) Raja MAK, Straker VF, Rainsbury RM: Extending the role of breast-conserving surgery by immediate volume replacement. Br J Surg 84: 101, 1997

6) Noguchi M, Tannika T, Miyazaki I, Saito Y: Immediate transposition of a latissimus dorsi muscle for correcting a postquadrantectomy breast deformity in Japanese patients. Int Surg 75: 166, 1990

7) Van Limbergen EV, Schueren E, Tongelen KV: Cosmetic evaluation of breast conserving treatment for mammary cancer. I. Proposal of a quantitative scoring system. Radiother. Oncol. 16: 159, 1989

8) Pezner R, Patterson M, Hill L, Vora NL, et al: Breast retraction assessment. Multiple variable analysis of factors responsible for cosmetic retraction in patients treated conservatively for stage I or II breast carcinoma. Acta Radiologica Oncology 24: 327, 1985

9) Margolese R, Poisson R, Shibata H, Pilch Y, et al: The technique of segmental mastectomy (lumpectomy) and axillary dissection: A syllabus from National Surgical Adjuvant Breast Project Workshop. Surgery 102: 828, 1987

10) Langer C: Zur Anatomie und physioloie der Haut. Sitzungsab Acad Wissench 45: 223,1861

- 11) Matory WE, Wertheimer M, Love S, Matory WE: Partial mastectomy: Technical considerations in achieving cosmesis. *Breast Dis* 5: 225, 1992
- 12) Khanna MM, Mark RJ, Silverstain MJ, Juillard G, et al: Breast conservation management of breast tumors 4 cm or larger. *Arch Surg* 127: 1038, 1992
- 13) Halsted WS: The results of operations for the cure of cancer of the breast performed at the Johns Hopkins Hospital from June, 1889 to January 1894. *Johns Hopkins Hosp Bull* 4: 497, 1894
- 14) Holland R, Veling SHJ, Mravunac M, Hendriks JHC: Histologic multifocality of Tis, T1-2 breast carcinomas: Implications for clinical trials of breast-conserving surgery. *Cancer* 56: 979, 1985
- 15) Ohtaka T, Abe R, Kimijima I, Fukushima T: Intraductal extension of primary invasive breast carcinoma treated by breast conservative surgery. *Cancer* 76: 32, 1975
- 16) Renton S, Gazet J, Ford H, Corbishley C, et al: The importance of the resection margin in conservative surgery for breast cancer. *Eur J Surg Oncol* 22: 19, 1996
- 17) Reed MWR, Morrison JM: Wide local excision as the sole primary treatment in elderly patients with carcinoma of the breast. *Br J Surg* 76: 898, 1989
- 18) Greening WP, Montgomery ACV, Gordon AB, Gowing NFC. Quadrantic excision and axillary dissections without radiation therapy the long term results of a selective policy in the treatment of stage I breast cancer. *Eur J Surg Oncol* 14: 221, 1988
- 19) Fisher B, Redmond C, Poisson R, Margolese R et al: Eight-year results at a randomized clinical trial comparing total mastectomy and lumpectomy with or without irradiation in the treatment of breast cancer. *N Engl J Med* 320: 822, 1989
- 20) Pearl RM, Wisnicki J: Breast reconstruction following lumpectomy and irradiation. *Plast Reconstr Surg* 76: 83, 1987
- 21) Berrino P, Campora E, Sauti P. Postquadrantectomy breast deformities: classification and techniques of surgical correction. *Plast Reconst Surg* 79: 567, 1987
- 22) Calle R, Pilleron JP, Schlienger P, Vilcocq JR: Conservative management of operable breast cancer. Ten year experience of the Foundation Curie. *Cancer* 42: 2045, 1978
- 23) Pierquin B, Owen R, Maylin C, Otmegzguine Y: Radical radiation therapy of breast cancer. *Int J Radiat Oncol Biol Phys* 6: 17, 1980
- 24) Olivotto IA, Rose MA, Osteen RT, et al: Late cosmetic outcome after conservative surgery and radiotherapy: analysis of causes of cosmetic failure. *Int J Radiat Oncol Biol Phys* 17: 747, 1989
- 25) Clark D, Martinez A, Cox RS: Analysis of cosmetic results and complications in patients with stage I and II breast cancer treated by biopsy and irradiation. *Int J Radiat Oncol Biol Phys* 9: 1807, 1983
- 26) Limbergen E, Schueren E, Tongelen K: Cosmetic evaluation of breast conserving treatment for mammary cancer. 1. Proposal of a quantitative scoring system. *Radiother Oncol* 8: 165, 1989